Cirugía del etmoides y del esfenoides

P Herman
E Sauvaget
Z Kacimi El Hassani
R Kania
S Hervé
P Tran Ba Huy

Resumen. – Las indicaciones de la cirugía endonasal endoscópica se vienen ampliando considerablemente desde hace algunos años. No obstante, es una cirugía que requiere extrema prudencia ya que se lleva a cabo en un espacio anatómico reducido, con barreras frágiles, a menudo destruidas por los procesos patológicos y en contacto con estructuras nobles: órbita, fosa anterior de la base del cráneo, nervio óptico, etc. En este sentido, el objetivo ineludible de un tratado de técnicas quirúrgicas es exponer los procedimientos más fiables y menos riesgosos, recomendando a cada cirujano limitarse a la práctica de intervenciones acordes con sus aptitudes y su experiencia quirúrgica.

© 2003, Editions Scientifiques et Médicales Elsevier SAS, París. Todos los derechos reservados.

Palabras clave: meatotomía media, etmoidectomía anterior, esfenotomía, esfenoetmoidectomía, esfenotomía ampliada, maxilectomía medial y resección del piso del seno frontal.

Introducción

El desarrollo de la cirugía endonasal trajo consigo una morbilidad elevada, que se reflejó en el incremento extraordinario de las primas de seguro de los cirujanos anglosajones que practican la *functional endoscopic sinus surgery* (FEES). La sinusoendoscopia, todavía poco difundida en Europa aunque ampliamente utilizada en los Estados Unidos, no habría disminuido significativamente la morbilidad de este tipo de cirugía.

Son muchas las intervenciones que se pueden practicar de acuerdo al contexto patológico. Las mismas deben adaptarse y limitarse a las regiones afectadas. Sucesivamente se describen el examen endoscópico con septoplastia endoscópica eventual, la meatotomía media, la etmoidectomía anterior, la esfenotomía, la esfenoetmoidectomía, la esfenotomía ampliada, la maxilectomía medial y la resección del piso del seno frontal.

Material

El instrumental básico incluye un sistema de resección-aspiración rígido o maleable de 2,5 mm de diámetro, una hoja falciforme y un disector romo curvado, pinzas aligator cortantes de Blakesley de 0, 45 y 90°, una pinza retrógrada de Oström-Terrier de mango recto, tijeras de Heymann y tijeras para endoscopia de Rouvier, una pinza de Citelli y un trocar. Algunos instrumentos adicionales como el aspirador-disector o raspador de Joseph y la pinza gubia de Beyer de rama recta de 2 mm, permiten efectuar una septoplastia complementaria.

El instrumental se puede completar con pinzas sacabocados *(through-cut)* que tienen la ventaja de minimizar los daños mucosos, pinzas con curvatura compleja para disección del receso frontal (pinzas con curvatura doble de Peynègre), pinzas acodadas para acceder a la parte más baja del seno maxilar y una pinza bipolar de Dessi.

Se utilizan endoscopios de 18 cm de longitud y 4 mm de diámetro. La mayoría de las maniobras se pueden practicar con una sola óptica de 30°, o una de 0° para los cirujanos que no logran familiarizarse con el manejo de una óptica angulada, una óptica de 70° para visualizar la porción más declive del seno maxilar y, por último, una óptica de 45° para la disección del receso frontal. Debido al elevado costo de los endoscopios y al desgaste progresivo de los mismos por efecto del autoclave, en la mayoría de los casos se recomienda el uso de una sola óptica de 30°, la cual proporciona una exposición excelente. Para ganar tiempo se pueden utilizar sistemas de irrigación que limpian el extremo del endoscopio. El inconveniente de esos sistemas (Storz, Microfrance) es que aumentan el calibre del endoscopio. Además, algunos provocan traumatismos mucosos que dan origen a sinequias anteriores.

La videocámara es una herramienta indispensable. Gracias a la calidad de las imágenes obtenidas, la intervención se lleva a cabo siguiendo el curso de los instrumentos en el monitor. Esto proporciona mejor asepsia porque la cara del cirujano no permanece pegada al borde ocular del endoscopio y le permite mayor amplitud gestual. La elección de la cámara está orientada por la luminosidad, recordando que existen pocos modelos de alta calidad (normas europeas CE).

La luz fría debe ser lo más potente posible. En la práctica se recurre a las fuentes xenón de 150 W como mínimo, que pro-

Philippe Herman : *Professeur des Universités, praticien hospitalier.*
E Sauvaget : *Chef de clinique-assistant.*
Z Kacimi El Hassani.
R Kania : *Chef de clinique-assistant.*
Patrice Tran Ba Huy : *Professeur des Universités, praticien hospitalier.*
Clinique d'otorhinolaryngologie, hôpital Lariboisière, 2, rue Ambroise-Paré, 75475 Paris cedex 10, France.
Stéphane Hervé : *Spécialiste des Armées, hôpital d'instruction des Armées du Val de Grâce, 74, boulevard de Port-Royal, 75230 Paris cedex 05, France.*

veen suficiente luminosidad y nitidez. Las cámaras modernas adaptan automáticamente la ganancia de luminosidad: cuando ésta disminuye, la imagen en el monitor todavía parece luminosa pero la definición disminuye. Los cables de luz fría deben encontrarse en excelente estado.

Por último, los sistemas de sinonavegación, directamente derivados de los sistemas de neuronavegación, ya están disponibles en el mercado aunque los precios son todavía elevados. No obstante, este tipo de material puede ser de gran ayuda en condiciones anatómicas o patológicas difíciles, sin olvidar que el empleo de esos dispositivos no sustituye la experiencia del cirujano. La difusión reciente de esos aparatos en los Estados Unidos no parece reflejarse en una disminución de la morbilidad. Algunos sostienen que esos sistemas se pueden acoplar a un microdesbridador: la posición del instrumento se visualiza en tiempo real en los cortes tomográficos que aparecen en el monitor de control.

Preparación

La inflamación de la mucosa nasosinusal se debe controlar antes de la intervención, en particular para reducir el sangrado intraoperatorio. Recuérdese que la cirugía actual de la poliposis nasosinusal sólo se considera cuando fracasa un tratamiento médico adecuado. Además, muchos pacientes con rinosinusitis crónica padecen asma y ésta puede reactivarse en el período perioperatorio. Por lo tanto, se recomienda una preparación sistémica con corticoides (de 0,25 a 1 mg/kg/d de equivalente prednisona) durante la semana anterior a la cirugía y eventualmente asociar una antibioticoterapia.

Anestesia

La cirugía del etmoides se puede efectuar bajo anestesia local o general. La anestesia local tiene dos ventajas: el sangrado se limita al máximo y el techo del etmoides conserva la sensibilidad, lo cual disminuye el riesgo de tomar una vía quirúrgica equivocada. En cambio, si se produce hemorragia abundante, se incrementa el riesgo de aspiración.

Los autores consideran que la anestesia local se debe utilizar sólo en caso de lesiones limitadas en pacientes con buen estado general, sin asma asociada, que prefieren evitar la anestesia general y con un perfil psicológico adecuado para enfrentar una situación ansiogénica.

ANESTESIA LOCAL

Aunque se administre minuciosamente siempre debe ir asociada a analgesia narcolocal, teniendo en cuenta que la intervención no es una simple polipectomía. Después de una premedicación con diclorhidrato de hidroxicina, esta técnica asocia una benzodiazepina (tipo midazolam) administrada en bolo endovenoso de 1 mg cada 10 minutos sin superar 0,1 mg/kg y un analgésico opiáceo (fentanilo). La utilización de estos fármacos requiere el control por parte del anestesista, con monitorización de la presión arterial, oxímetro y cardioscopio. El protocolo de anestesia local en algunos aspectos es cronófago e incluye una larga preparación local: pulverización inicial de lidocaína con nafazolina, después introducción de mechas de algodón impregnadas en la misma solución, que deben ser escurridas para evitar inducción anestésica de la confluencia aerodigestiva. Como mínimo diez minutos más tarde se retira la mecha y la fosa nasal se tapona minuciosamente bajo control óptico. Las mechas de algodón se colocan a la altura de las colas de cornete, del receso esfenoetmoidal, a lo largo de los cornetes e inclusive en los meatos medio e inferior. El taponamiento se mantiene por lo menos un cuarto de hora. Esta anestesia también puede incluir cocaína en solución, poco utilizada en Francia pero aceptada por los cirujanos anglosajones, aunque la misma puede provocar toxicidad cardíaca.

En preoperatorio inmediato, la anestesia de superficie se completa con infiltración de lidocaína al 1 % con adrenalina al 1/100 000, inyectada a la altura de la cola del cornete medio, de la raíz divisoria del mismo, sobre la bulla ethmoidalis, sobre la cabeza del cornete medio y por encima y delante de la apófisis unciforme. Algunos agregan una infiltración por vía externa del nervio infraorbitario o incluso una infiltración del canto palpebral interno. La última expone a un riesgo de vasoespasmo (cf. Complicaciones).

ANESTESIA GENERAL

En pacientes premedicados se pueden emplear diversas técnicas anestésicas. En todos los casos se debe tener en cuenta la frecuente reactividad bronquial de esos pacientes, así como la necesidad de reducir el sangrado operatorio. La disminución del sangrado se obtiene gracias a una posición adecuada para disminuir la presión venosa local y a una vasoparesia inducida por el propofol o los nuevos halogenados (isoflurano, sevoflurano). En la práctica, la inducción se obtiene con halogenados o propofol y el mantenimiento suele lograrse mediante la asociación de un morfínico y un halogenado. Los derivados halogenados recientes tienen dos ventajas: cinética favorable (concentración estable y eliminación rápida) y efecto broncodilatador.

Recuérdese que la analgesia no debe eximir de una preparación local minuciosa (cf. supra) que contribuye ampliamente a la reducción del sangrado intraoperatorio.

Instalación

En la actualidad es clásica. Los diestros se colocan a la derecha del paciente y los zurdos a la izquierda. Algunos cirujanos cambian de lado para trabajar en la fosa nasal opuesta. El monitor, la caja de la cámara y la fuente de luz se instalan en la cabecera. La mesa del instrumental se coloca frente al cirujano. Las imágenes de TC se observan en un negatoscopio ubicado cerca del cirujano.

El paciente se coloca en decúbito dorsal, para evitar que el mango de los instrumentos choque contra el esternón durante la disección anterior, o con 30° de flexión cervical para que el eje de los instrumentos no se dirija directamente hacia el techo del etmoides. La mesa debe estar en posición inclinada para disminuir la presión venosa y el sangrado. Por último, la altura de la mesa debe ajustarse de manera tal que el brazo que sostiene la cámara esté flexionado a 90°, evitando así la contracción de los hombros.

De ser necesario, el casco de sinonavegación se coloca previamente sobre la cabeza del paciente.

Durante la intervención, la óptica del endoscopio se puede limpiar regularmente con jabón estéril o se puede enjuagar con camisa de irrigación.

Anatomía quirúrgica

Los senos están formados por un conjunto de celdillas, cuya organización fue sistematizada por Terrier (in [1]) *(fig. 1)*. El etmoides está dividido en etmoides anterior y posterior por la raíz divisoria del cornete medio. El cornete medio se inserta por delante sobre la lámina cribosa y está situado en un plano sagital. En cambio, por detrás, se inclina en un plano oblicuo hacia abajo y atrás y se inserta en la pared de la órbita, formando la raíz divisoria.

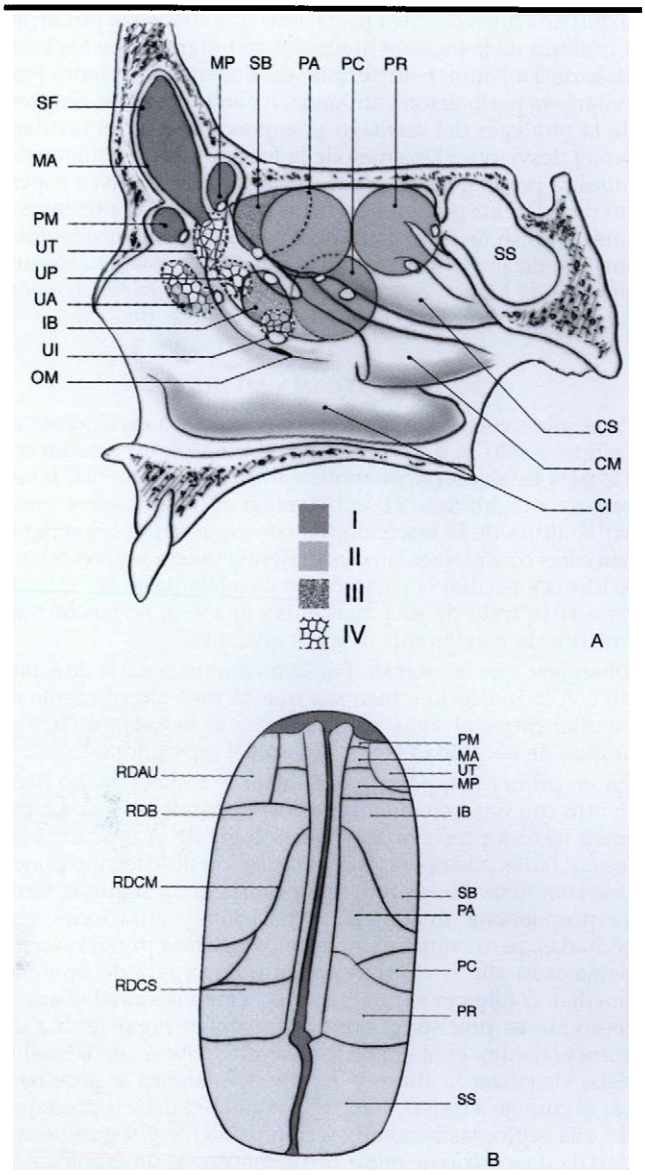

1 *Sistematización del etmoides.*
A. Esquema básico de la topografía de las celdillas etmoidales.
I: grupo meatal; II: grupo unciforme; III: grupo bulloso; IV: sistema posterior.
SF: seno frontal; (I) PM: celdilla premeatal; MA: celdilla meatal anterior; MP: celdilla meatal posterior; (II) UT: celdilla unciforme terminal; UA: celdilla unciforme anterior; UP: celdilla unciforme posterior; UI: celdilla unciforme inferior; (III) SB: celdilla suprabulbar; IB: celdilla intrabulbar; (IV) PA: celdilla posterior adelantada; PC: celdilla posterior central; PR: celdilla posterior retrasada. CI: cornete inferior; CM: cornete medio; SS: seno esfenoidal; OM: ostium maxilar.
B. esquema de un corte axial del etmoides. Las raíces divisorias (RD) son puntos de referencia que establecen los límites de las celdillas etmoidales.
RDAU: RD de la apófisis unciforme; RDB: RD de la bulla ethmoidalis; RDCM: RD del cornete medio; RDCS: RD del cornete superior.

El etmoides anterior se describe habitualmente a partir de la sistematización de Terrier, en la cual se distinguen tres grupos de celdillas. El grupo meatal, de posición anterointerna, comprende tres celdillas: meatal anterior que da origen al seno frontal, meatal posterior y celdilla premeatal inconstante. El grupo unciforme comprende hasta cuatro celdillas: unciforme terminal capaz de colonizar parcialmente el seno frontal, unciforme anterior o *agger nasi* capaz de empujar hacia adelante la unciforme y celdillas posterior e inferior inconstantes. El grupo de la bulla ethmoidalis comprende un grupo intrabulloso (de una a tres celdillas) y un grupo suprabulloso que se prolonga hacia afuera y atrás levantando la raíz divisoria del cornete medio. Se debe considerar que el infundíbulo es la confluencia de todo el sistema de celdillas anteriores. Este sistema muestra grandes variaciones anatómicas, de modo tal que la sistematización suele prestar poca utilidad al cirujano. Se recomienda guiarse por referencias que se deben identificar lo antes posible: lateralmente la pared orbitaria interna (lámina papirácea), techo del etmoides, arteria etmoidal anterior, ascenso del techo a la altura de la pared posterior del seno frontal, protuberancia lagrimal por delante (rama ascendente del maxilar), raíz divisoria del cornete medio por detrás, lámina de los cornetes formada por la raíz de inserción del cornete medio hacia adelante y que se prolonga hacia atrás como raíz de inserción del cornete superior, en ocasiones como raíz de inserción del cornete supremo y por último eje y altura de la lámina cribosa. Recuérdese que el techo del etmoides suele estar en posición más elevada que la lámina cribosa: la cara superointerna del corredor etmoidal responde directamente a la fosa anterior de la base del cráneo.

El etmoides posterior está sistematizado de manera más simple en celdillas posteriores: adelantada, central y retrasada. También aquí es conveniente señalar que el cirujano debe orientarse básicamente con respecto al techo etmoidal, menos frágil que por delante, a la pared interna de la órbita y a la raíz de inserción del cornete superior, e incluso del cornete supremo. Los peligros se evitan en la medida en que se trabaje por dentro de la pared orbitaria, permaneciendo por delante de la pared anterior del esfenoides que se puede individualizar directamente en el receso esfenoetmoidal o indirectamente por la profundidad de la pared posterior del seno maxilar.

Las relaciones quirúrgicas del seno esfenoidal se encuentran básicamente sobre la cara anterior [4]. La misma se corresponde por dentro y por debajo con el tabique, hacia adentro con la fosa nasal a la altura del receso esfenoetmoidal, de forma sumamente variable (canal situado por dentro de los cornetes) y finalmente por fuera con el etmoides posterior y la fosa pterigopalatina. Así, la neumatización sinusal no tiene cabida en una sistematización anatómica: es así que el término celdilla de Onodi designa una celdilla etmoidal posterior de desarrollo posterosuperior que se pone en contacto con el conducto óptico, o dicho de otro modo que se desarrolla en el esfenoides. Esta variante se debe reconocer en el período preoperatorio puesto que su presencia contraindica la práctica de una esfenotomía por vía transetmoidal.

Los peligros anatómicos se encuentran en el techo del esfenoides: planum esfenoidal o jugum por delante y silla turca por detrás y sobre la cara lateral. Ésta se corresponde en su tercio inferior con V2 (agujero redondo) y en sus dos tercios superiores:

— por delante con el vértice orbitario, el recto interno y el nervio óptico por arriba;

— en el medio con el tejido esponjoso del seno cavernoso y el nervio óptico;

— por detrás con la carótida interna en el seno cavernoso y más hacia afuera con los pares craneales III, IV y VI.

En resumen, la sistematización anatómica es útil sobre todo para la cirugía funcional de lesiones muy limitadas. En cambio, en caso de enfermedad difusa, como en la poliposis nasosinusal, el cirujano no utiliza la sistematización anatómica sino puntos quirúrgicos fundamentales de referencia, que debe analizar en la TC preoperatoria: raíz del cornete medio, apófisis unciforme, altura y eventuales dehiscencias del techo del etmoides, lámina cribosa, pared interna de la órbita, seno esfenoidal, presencia de una celdilla de Onodi, etc.

Además se deben conocer otros detalles.

— El techo del etmoides está habitualmente situado por encima del plano de la lámina cribosa: por lo tanto, la por-

ción alta y medial del corredor etmoidal es una zona peligrosa.

— El techo del etmoides, *white hard roof* según los anglosajones, reconocible por su opacidad, es resistente por detrás pero frágil en las regiones adyacentes de la arteria etmoidal anterior y de la cara posterior del seno frontal. Observar que es blanco solamente cuando se separa la mucosa, circunstancia excepcionalmente deseable.

— La arteria etmoidal, habitualmente situada en la unión de la porción horizontal del techo del etmoides con la cara posterior del seno frontal, se corresponde de manera inconstante con la raíz de la bulla ethmoidalis [18].

Técnicas quirúrgicas

Se describen sucesivamente:

— examen endoscópico que eventualmente se completa con septoplastia endoscópica;

— meatotomía media, que consiste en ampliación del meato fisiológico del seno maxilar;

— meatotomía inferior, que la mayoría de las veces no es más que un complemento de la vía de acceso precedente, para permitir la extracción de un cuerpo extraño;

— etmoidectomía anterior;

— esfenotomía;

— esfenoetmoidectomía;

— maxilectomía medial;

— esfenotomía ampliada;

— resección del piso del seno frontal.

EXAMEN ENDOSCÓPICO Y SEPTOPLASTIA EVENTUAL

La intervención comienza naturalmente por un examen endoscópico de la fosa nasal y de los meatos. Es preciso tener un acceso amplio al meato medio, al meato superior y al arco coanal, y visualizar el opérculo del cornete medio e incluso la lámina cribosa para poder apreciar su orientación en el espacio. Si la exposición no es posible, no se debe dudar en practicar inicialmente una septoplastia, por lo general endoscópica. Existen varias técnicas de septoplastia endoscópica [3, 9, 13]. La finalidad de la misma es practicar la exéresis de un espolón condrovomeriano que dificulta el acceso a la coana, o incluso de un «vidrio de reloj» cartilaginoso u óseo, en particular a la altura de la lámina perpendicular del etmoides. Ese tiempo previo de exposición es fundamental, ya que la mayoría de las complicaciones obedecen a una insuficiente exposición y a una falta de orientación por parte del cirujano.

Se recomienda la lectura de los capítulos de esta misma enciclopedia referentes a la cirugía septal. No obstante, cuando se trata de una cirugía sinusal, cuando no existe deformación de la pirámide o de la espina nasal y con mayor razón cuando ya se ha realizado una septoplastia, con frecuencia se recomienda practicar una septoplastia endoscópica.

Si se trata de un espolón vomeriano, o sea posterior, tras infiltración de ambas caras del tabique puede bastar una incisión mucosa unilateral, sobre el espolón, con desprendimiento de los dos bordes y resección con escoplo, reponiendo luego los colgajos mucosos. En cambio, en caso de «vidrio de reloj» que oculta el opérculo o la raíz del cornete medio, tras infiltración cuidadosa se practica una incisión mucosa unilateral arciforme con bisturí de hoja nº 15, comenzando 5 mm por detrás de los huesos propios de la nariz y descendiendo hasta el piso de la fosa nasal, situada casi en el mismo plano del orificio piriforme, o sea en posición muy anterior. Después de un desprendimiento homolateral con un raspador de Joseph o con un aspirador-disector, se atraviesa el cartílago septal según una línea cóncava hacia atrás que comienza por arriba a la altura de la incisión mucosa y va progresivamente hacia atrás de 5 a 7 mm. Esto permite escalonar las incisiones para evitar una perforación yatrógena. A continuación se desprende la otra cara del cartílago y se puede resecar el cartílago septal desviado. El examen de la fosa nasal en ese momento muestra por lo general una desviación residual alta a expensas de la lámina perpendicular del etmoides. Ésta puede resecarse en caso de necesidad, pero con maniobras prudentes y sin movilizar el hueso porque puede desencadenarse una rinorrea de líquido cefalorraquídeo. Para tal fin se recomienda una pinza-gubia de Beyer de ramas rectas de 2 mm.

MEATOTOMÍA MEDIA

Es la intervención de base. Sin embargo, no está exenta de peligro y sólo se debe practicar después de un estudio con TC para establecer si la apófisis unciforme es medial o está pegada a la órbita, si el seno maxilar es atelectásico y precisar la altura de la inserción del cornete inferior. De acuerdo con estas consideraciones, la anatomía puede ser favorable y lo ideal es ejecutar la meatotomía de adelante atrás [16, 27, 28, 29, 30], pero si se trata de una anatomía engañosa, se recomienda practicar la meatotomía de atrás adelante [8].

Obsérvese que la extensión de la meatotomía varía de acuerdo con la indicación, bien sea que se trate simplemente de ventilar mejor el seno maxilar o que se requiera un acceso amplio de la cavidad sinusal (caso del aspergiloma).

En un primer tiempo se puede luxar el cornete medio hacia dentro con una espátula roma o se lo puede resecar. La primera técnica preserva más la fisiología de la mucosa, pero los cuidados postoperatorios a veces son difíciles y expone a una lateralización secundaria del cornete. La segunda técnica proporciona una mejor exposición y curaciones más cómodas, pero requiere una técnica rigurosa pues la sección demasiado alta o el arrancamiento de la raíz de inserción pueden conllevar a una rinorrea cerebroespinal. Para la resección es preciso identificar en primer lugar la raíz del cornete medio, el opérculo y la lámina cribosa, de la cual se debe visualizar la altura y la dirección. Nunca se debe resecar el cornete a ciegas: a veces la maniobra debe ir precedida de una septoplastia con resección prudente y según necesidad de un «vidrio de reloj» cartilaginoso, de un espolón septal o de la lámina perpendicular si está desviada (sin movilización de la misma).

Las tijeras endoscópicas se ubican en primer término sobre la cabeza del cornete medio, alrededor de 5 mm por debajo del opérculo. La resección comienza mediante dos movimientos sucesivos que tienden a horizontalizarse de entrada. Se corta la raíz sagital, con las ramas de las tijeras ligeramente separadas se hace descender la cabeza del cornete medio hacia el suelo de la fosa nasal y el cornete gira alrededor de su raíz divisoria. Esto expone la raíz, que se corta progresivamente hasta pediculizar el cornete, en ese momento volcado hacia el cavum por la cola. La sección termina a ese nivel, a la altura del arco coanal para evitar una herida intempestiva de la trompa de Eustaquio, dejando un muñón de 5 mm que permita, llegado el caso, hacer una hemostasia cómoda de una rama de la arteria esfenopalatina con una pinza bipolar de Dessi.

■ *Meatotomía de adelante atrás*

Previa identificación de la giba lagrimal y de la apófisis unciforme, en ésta se practica una incisión vertical con una hoja falciforme pequeña a lo largo de los dos tercios inferiores. Es necesario seccionar la mucosa y el tabique óseo con el cabo del instrumento, evitando cualquier maniobra penetrante con la punta del mismo. Esta maniobra es la causa de la mayoría de las efracciones orbitarias: la lámina papirácea se encuentra

a veces a pocos milímetros. Hacia abajo, el trazado de la incisión se incurva para hacerse convexo hacia adelante. La apófisis unciforme se secciona transversalmente con tijeras en el borde superior de la incisión tratando de no lesionar la bulla ethmoidalis, accidente que podría provocar una estenosis de la parte alta del infundíbulo. Con una pinza cureta cortante (la rama cortante móvil dirigida hacia afuera) se retira la porción inferior de la apófisis unciforme con un movimiento de torsión. En esa etapa, en la mayoría de los casos la óptica de 30° permite visualizar el meato fisiológico del seno, siempre que el mismo no haya sido ya ampliado por la maniobra operatoria. A partir del seno, la resección de la porción horizontal de la apófisis unciforme continúa a ras del cornete inferior, hasta alcanzar por detrás el hueso compacto de la apófisis vertical del palatino. Durante ese tiempo operatorio se debe cuidar de no desprender la mucosa del seno maxilar y de no dañar la bulla ethmoidalis por arriba. Cuando la incisión de la apófisis unciforme es demasiado posterior, la pinza retrógrada permite hacer una resección complementaria, realizada con prudencia para evitar abrir la vía lagrimal.

■ *Meatotomía de atrás adelante*

Empieza con la localización del ostium accesorio de Giraldés. Si eso no es posible, con microrresector o espátula roma se perfora el tabique intersinusonasal por delante de la lámina perpendicular del palatino, inmediatamente por encima del cornete inferior (ubicación aproximada de la fontanela posteroinferior). A partir de allí, se introduce la rama móvil de la pinza retrógrada en el seno y se reseca la porción horizontal de la apófisis unciforme, de atrás adelante, entre la bulla por arriba y el cornete inferior por abajo. Finalmente se desprende hacia adelante el meato fisiológico, con maniobras cada vez más delicadas a medida que se progresa hacia adelante para evitar un daño de la vía lagrimal.

La luz obtenida en el seno maxilar suele ser suficiente, incluso para efectuar maniobras endosinusales. Con poca frecuencia, cuando existe un cuerpo extraño enclavado en la parte más declive del seno, la progresión de un instrumento introducido en el seno por una meatotomía inferior se controla a través de la misma, que primero se abre con trocar a 2 cm por detrás de la cabeza del cornete inferior y después se agranda con pinzas, o incluso por una vía mínima de la fosa canina, también realizada con trocar y en sentido vertical al diente canino.

En esta intervención se pueden producir dos incidentes. Por lo general, la lesión de la vía lagrimal no deja secuelas siempre que se retiren minuciosamente las costras durante las curaciones postoperatorias, prescribiendo además al paciente la instilación de un colirio antibiótico y corticoide tres veces por día durante una semana. La salida de grasa orbitaria es el resultado de una incisión con bisturí falciforme demasiado oblicua hacia afuera. Cuando es limitada carece afortunadamente de consecuencias si se la identifica de inmediato, siempre y cuando se evite aspirar la grasa al continuar la meatotomía, introducir mechas en la fosa nasal y aplicar ungüentos grasos en la cavidad operatoria al final de la intervención (cf. Complicaciones).

ETMOIDECTOMÍA ANTERIOR

De acuerdo con las condiciones patológicas, el cirujano experimentado puede elegir una táctica diferente. La ventaja de la que se expone enseguida reside en que permite localizar precozmente las referencias anatómicas y con riesgo mínimo. Se han descrito numerosas modalidades operatorias [17, 26, 27, 28, 29, 30, 32].

Se recomienda comenzar esta intervención por la meatotomía media con turbinectomía media, en algunos casos con exéresis previa de pólipos que ocultan el opérculo del cornete medio y los relieves del meato medio. En ese momento se pueden presentar dos situaciones:

— patología muy limitada: si se pueden identificar los tabiques más pequeños, se procede de acuerdo con la sistematización anatómica (cf. infra). Es fundamental tener en cuenta que debido a la gran variabilidad de las celdillas, la sistematización etmoidal a menudo es poco evidente. Lo importante es practicar sin riesgo una disección limitada a las lesiones y que permita garantizar una buena entrada de aire;

— alteración grave: como ocurre en la mayoría de los casos, una patología de este tipo no permite interpretar la anatomía de las celdillas más pequeñas. En ese caso se debe elegir una táctica quirúrgica que permita identificar precozmente las referencias anatómicas y evitar los peligros (fosa anterior y órbita). En esta situación, la finalidad de la intervención es ampliar el istmo nasofrontal representado por las celdillas etmoidales, preservando al máximo la mucosa, en la medida en que sólo esta actitud permite prevenir estenosis postoperatorias y mucoceles.

Por lo tanto, después de resecar los pólipos que obstruyen el meato medio, de la turbinectomía y de la meatotomía media, se reseca la pared anterior de la bulla ethmoidalis con la pinza cureta cortante de 45°. Todas las maniobras practicadas son de escasa amplitud y antes de la exéresis de los tabiques se puede realizar palpación de los mismos o inclusive trepanación prudente con microdesbridador. Las maniobras se deben ejecutar necesariamente en el eje supuesto del canal etmoidal y no oblicuas hacia afuera, es decir hacia la órbita. Por lo tanto y cuando sea posible, se debe localizar previamente la orientación de la lámina cribosa durante el examen endoscópico de la fosa nasal, ya que el eje del canal etmoidal es evidentemente paralelo al de la lámina cribosa. El objetivo de la trepanación de la bulla es identificar, primero, la pared interna de la órbita por su color blanco-amarillo y su superficie lisa característica y, posteriormente, hacia arriba el techo del etmoides, *white hard roof* según los anglosajones, reconocible por su forma cóncava hacia abajo y por su color cuando la anomalía mucosa se limita a esa zona. En cambio, cuando el aspecto de la mucosa es muy inflamatorio, sólo la exéresis prudente de una parte de la mucosa que lo cubre permite descubrir un hueso blanco y liso característico. La búsqueda de las referencias anatómicas se lleva a cabo en forma más eficaz con movimientos prudentes de microrresección con aspiración. Después de desprender la pared de la órbita y el techo del etmoides, se expone progresivamente la raíz medial del cornete medio, cuidando de no dirigirse hacia dentro en sentido vertical a la raíz del cornete medio.

La disección continúa luego de atrás adelante. Sin embargo, una buena exposición en esa etapa necesita la resección complementaria de la porción alta de la apófisis unciforme, que se prolonga hasta la altura del opérculo. Si la región opercular se muestra abombada, ello certifica la existencia de una neumatización acentuada de las celdillas del *agger nasi* que van a ocultar el conducto nasofrontal [2, 19]. Tales celdillas se identifican fácilmente en los cortes coronales de TC que pasan por la vía lagrimal: las celdillas neumatizan el hueso lagrimal y, en consecuencia, aparecen implantadas sobre la pared de la órbita. A continuación se introduce la pinza de 90°, cerrada, como un palpador, por detrás y por fuera del opérculo: la pared que tapa la pinza se retira luego mediante un movimiento de torsión dirigido hacia abajo y atrás para evitar desprender la mucosa de la rama ascendente del maxilar. De esta forma se abre una vía directa a la porción anterior del etmoides. La disección continúa de atrás adelante, pegada al techo del etmoides, absteniéndose de efectuar cualquier maniobra penetrante a ese nivel. En ese momento, tanto la aspiración maleable como la cureta curva se utilizan para explorar con prudencia la región más anterior y medial, a lo largo del cornete medio, trabajando por debajo del techo del etmoides. Allí es donde más a menudo se puede identificar una delgada hendidura mucosa que señala el ostium del seno

frontal. Se plantean dos posibilidades: si la mucosa es de buena calidad y los pasos permeables, la disección se detiene ahí. De no ser así, con movimientos dirigidos desde el techo del etmoides hacia adelante y abajo con una cureta curva y fina, o con la pinza cureta cortante de 45° o las pinzas de Peynègre, se retiran meticulosamente los últimos tabiques que tapan el seno frontal. La apófisis unciforme que se arquea en contacto con la base del cráneo o con la raíz de inserción del cornete medio, la celdilla del *agger nasi* muy neumatizada, la bulla ethmoidalis e incluso las otras celdillas del etmoides anterior pueden estrechar el receso frontal, verdadera antecámara del seno frontal [26]. En cualquiera de esas circunstancias, el cirujano tiene la impresión de haber abierto el seno frontal pero todavía falta disecar un tabique, lo cual se debe efectuar con prudencia, mejor a lo largo de la raíz del cornete medio, mediante maniobras practicadas de atrás adelante y de arriba abajo. La dificultad se acrecienta aún más cuando hay celdillas intrafrontales. Ello explica la importancia de la experiencia para llevar a cabo una cirugía completa, preservando al máximo la integridad de la mucosa.

Observar que el color azulado de un último tabique que tapa el acceso al seno frontal se puede confundir con el color de la meninge vista a través de un techo adelgazado. Se impone actuar con extrema prudencia; se considera que es mejor una maniobra incompleta y no ocasionar una complicación. Se destaca que esta región representa fisiológicamente un punto de fragilidad de la fosa anterior y también la localización de la mayoría de las perforaciones. Se insiste en la necesidad de actuar con extrema prudencia, verificando con microrresección y aspiración que, inmediatamente por detrás, se encuentra una resistencia ósea y que, en caso de duda, nunca se debe forzar la aspiración ya que una brecha provocaría serias lesiones en el lóbulo frontal.

En ese momento, la óptica de 45° podría ser útil para lograr una mejor exposición. En la mayoría de los casos esta disección es suficiente y de modo excepcional es necesario resecar con una fresa el proceso nasofrontal, es decir el suelo del seno frontal, en el caso simple de un paciente no operado previamente.

En caso de anomalía mucosa limitada, la sistematización etmoidal a veces puede ser caracterizada. No obstante, se aplican los mismos principios. En primer término se reseca la apófisis unciforme lo más completamente posible y después se abre la bulla ethmoidalis para identificar la pared interna de la órbita y el techo del etmoides. La disección prosigue a lo largo de la raíz divisoria que conduce al techo. Ahí se identifica el relieve de la arteria etmoidal. Los tabiques situados por delante y por debajo de la arteria se retiran con cuidado: corresponden al segmento superior de la raíz divisoria de la apófisis unciforme y a los tabiques de la estrella de los canales (pico de la bulla ethmoidalis y cuerno). Se obtiene una cavidad que por fuera corresponde al hueso plano, por dentro al cornete medio, por detrás a la raíz divisoria del cornete medio y por arriba al techo del etmoides.

En caso de duda con respecto a la abertura del seno frontal, cuando el seno está ventilado la transiluminación endoscópica permite dibujar sobre la frente los contornos del seno, garantizando la eficacia del drenaje.

ESFENOTOMÍA

Esta intervención está indicada como único procedimiento en caso de enfermedad esfenoidal aislada: sinusitis crónica, posiblemente aspergilar, aunque ésta es una eventualidad infrecuente. En cambio, es complemento frecuente de la etmoidectomía cuando existe una enfermedad esfenoidal asociada a la etmoidal como es el caso particular de las poliposis persistentes. Ofrece la ventaja de drenar el seno, permitiendo al mismo tiempo localizar las referencias anatómicas (techo y pared lateral) en una zona generalmente poco modificada por el proceso patológico.

Existen varias vías de acceso al seno esfenoidal: transeptal, transnasal y transetmoidal [4, 5]. La vía transeptal no se utiliza para la cirugía funcional sinusal. No se recomienda abrir el esfenoides por vía transetmoidal, a menos que se tenga mucha experiencia quirúrgica. Este acceso tiene el problema de ser muy externo y tangencial al nervio óptico y a la pared externa del esfenoides. Puede ser útil en caso de receso esfenoetmoidal estrecho, cuando el esfenoides no está neumatizado por las celdillas etmoidales (celdilla de Onodi). En cambio, frente a celdillas de Onodi muy neumatizadas, es decir pegadas al clivus o a la carótida, el cirujano corre el riesgo de provocar una herida directa de esos elementos nobles. Recuérdese que es posible confirmar la presencia de una celdilla de Onodi mediante cortes tomográficos coronales que pasan por los conductos ópticos y muestran un tabique horizontal: la celdilla de Onodi se ve arriba, pegada al nervio óptico, en tanto que la cavidad inferior forma el verdadero seno esfenoidal. Para el cirujano, el seno esfenoidal se ubica hacia abajo y no hacia atrás.

La vía de elección es la entrada al receso esfenoetmoidal. Cuando la exposición de esta región es difícil, pues necesita que la óptica pase por dentro de la raíz divisoria del cornete medio, la resección del cornete medio (cf. supra) permite optimizar la exposición. El cirujano utiliza en este caso un aspirador maleable o una cureta angosta, con la parte cortante dirigida hacia abajo. Después de llegar al arco coanal, sube por el surco que forma el receso esfenoetmoidal hasta visualizar el ostium o por lo menos hasta palpar una zona depresible a la altura del cornete superior. En ese momento se empuja delicadamente hacia abajo y adentro, penetrando en la cavidad sinusal y ampliando moderadamente el orificio para introducir la rama distal de la pinza de Citelli. Ésta permite ampliar la meatotomía hacia abajo, sabiendo que el hueso aumenta de densidad a medida que desciende (por encima del nivel del piso del seno) y que existe una arteria esfenoidal a unos 4 mm por arriba del arco coanal. Hacia afuera el procedimiento es limitado, salvo en caso de etmoidectomía posterior. Se debe tener mucho cuidado para no dañar por fuera la arteria esfenopalatina en la parte baja de la esfenotomía, allí donde la misma emerge de su agujero.

Es importante respetar al máximo la mucosa de la cavidad esfenoidal (no arrancarla). Si se acompaña de una etmoidectomía posterior, la esfenotomía puede continuar hacia afuera, bajo control visual directo y después de identificar con claridad el nervio óptico en el ángulo posterosuperior y externo de la cavidad. La ampliación de la esfenotomía debe realizarse con maniobras prudentes, nunca con una cureta cortante capaz de fracturar los tabiques y provocar un hematoma en el conducto óptico, sino con una pinza de Citelli que permite cortar el hueso en su lugar. En ese momento, la presencia de una celdilla de Onodi pone en peligro el nervio óptico. El tabique entre el seno esfenoidal y la celdilla de Onodi suele insertarse en el conducto óptico. Lo importante en ese lugar es no hacer nada o resecar mínimamente el tabique, con sumo cuidado, evitando cualquier movilización que lleve a la formación de un hematoma en el conducto óptico.

El tratamiento de la mayoría de las inflamaciones o infecciones del esfenoides suele no justificar sino una esfenotomía limitada al receso esfenoetmoidal. La extensión lateral, con la consecuente etmoidectomía posterior, se considera sólo en caso de proceso patológico difuso (poliposis) o cuando se debe ejecutar una maniobra de exéresis en la cavidad sinusal (cirugía de tumores).

Con respecto a la vía transetmoidal, consiste en realizar una etmoidectomía posterior progresiva. El seno esfenoidal se ubica por dos puntos de referencia: el paso del plano vertical situado muy cerca de la pared posterior del seno maxilar y la aparición de un escalón o de un foso, en la medida en que el piso del seno esfenoidal es más bajo que el piso de las celdillas etmoidales. Se debe considerar que esta técnica puede

resultar peligrosa en caso de existir una celdilla de Onodi (cf. supra). En cualquier caso, la exéresis de los tabiques, previa identificación de la pared interna de la órbita, siempre se debe hacer de abajo a dentro y nunca hacia arriba o hacia atrás.

ESFENOETMOIDECTOMÍA

Asocia etmoidectomía completa y esfenotomía. Las poliposis nasosinusales resistentes al tratamiento médico constituyen la indicación más frecuente y menos controvertida. Una vez más se hace énfasis en la imperiosa necesidad de una preparación local y sistémica antes de practicar la cirugía. Muchos artículos y tratados presentan las múltiples variantes de esta cirugía [14, 17, 27, 28, 29, 32] y las diferentes tácticas. La técnica que se describe se basa en la determinación sistemática de las referencias anatómicas sabiendo que, para un cirujano con experiencia, las alternativas son numerosas. Este procedimiento se detalla en la *figura* 2. Inicialmente se realiza una etmoidectomía anterior y posteriormente una esfenotomía mínima permitiendo visualizar las referencias anatómicas (altura del techo, nervio óptico y pared lateral de los senos).

En este estadio, el techo del etmoides se visualiza a la altura de la raíz divisoria del cornete medio; la pared de la órbita se ha limpiado en el etmoides anterior y se sitúa en el mismo plano que la pared lateral del esfenoides. Una vez que se han determinado estas referencias, el cirujano practica progresivamente (con pinzas aligator de corte rectas) la exéresis de las celdillas residuales, naturalmente tras haber desplazado la raíz divisoria del cornete medio. Esta maniobra quirúrgica es rápida, el techo del etmoides es sólido hacia atrás y el plano de la órbita se visualiza claramente. Hacia adentro, la raíz de inserción del cornete superior se debe preservar para evitar una rinorrea cerebroespinal y para respetar el epitelio sensorial de la placa olfatoria.

En caso de vaciamiento esfenoetmoidal (poliposis), la resección turbinal media se puede continuar con tijeras de endoscopia, seccionando la raíz divisoria en el eje del ostium esfenoidal hasta la altura de la pared anterior del esfenoides. Tal maniobra, generalmente practicada por debajo del cornete superior, lleva a resecar la pared medial de las celdillas etmoidales posteriores. A continuación se completa con pinza hasta obtener un «corredor etmoidal». Posibilita una nasalización óptima. Los «minimalistas» le reprochan desarmar la porción restante del cornete medio y hacer correr un riesgo de lateralización cicatrizal.

En ese momento la hemorragia suele ser escasa y el taponamiento puede evitarse, a veces cubriendo las superficies cruentas con cremas con corticoides.

Caso de la disección con «hummer» o microdesbridador

Los partidarios de esta técnica insisten en la facilidad y la rapidez de la misma, así como en que no se produce daño mucoso en la medida en que la mucosa es seccionada por el aparato sin ser arrancada. Además, la visión del campo operatorio se facilita gracias a la aspiración continua por el extremo del instrumento. Por último, es posible acoplar algunos dispositivos al sistema de navegación sinusal, los cuales permiten verificar en tiempo real la posición del instrumento en cortes tomográficos adquiridos en período preoperatorio.

La técnica original pertenece a Setliff [24, 25] y la descripción de la técnica quirúrgica se basa en sus trabajos.

De todas formas, la facilidad aparente de la disección con ese tipo de instrumento no exime en ningún caso de un perfecto conocimiento de la anatomía sinusal y del aprendizaje previo de las técnicas clásicas de disección.

Cuando el cornete medio obstaculiza el acceso al meato medio, es posible desplazarlo con la parte lisa de la funda del instrumento, en cuyo caso la abertura del resector se produce por fuera del sitio operatorio. De ser necesario, el cornete medio se reduce por medio del instrumento y si se observa una neumatización del cornete («concha bullosa») se puede resecar su cara externa, cuidando de respetar la mucosa en la porción restante del cornete medio.

Para llegar al meato del seno maxilar se reseca la apófisis unciforme de atrás adelante, ya sea con pinza retrógrada o con el microdesbridador, tomando previamente la precaución de luxarla hacia adentro para que su borde libre quede expuesto a la ventana del instrumento. Esta maniobra se puede efectuar con el palpador de Lusk (curvo con extremo en forma de botón).

La etmoidectomía comienza con la resección de la bulla, practicada desde dentro afuera a fin de conservar la raíz divisoria y de mantenerse a distancia de la lámina papirácea. El manejo del microdesbridador es particular en la medida en que el instrumento resbala sobre las superficies convexas: por lo tanto, para que la resección avance, se debe practicar la efracción de la bulla con pinzas comunes o con la punta del instrumento.

La entrada al seno frontal se consigue resecando en un primer tiempo todo el segmento superior de la apófisis unciforme, llegado el caso con una pinza de Blakesley de 90°. Esta resección permite descubrir el piso de las celdillas del *agger nasi*. Éstas se abren y el endoscopio de 30° permite advertir la cúpula del *agger nasi*. Durante este tiempo de disección, la ventana activa del microdesbridador debe dirigirse hacia arriba y afuera, pero nunca hacia la raíz del cornete medio a fin de reducir al mínimo el peligro de rinorrea cerebroespinal. El meato del seno frontal se revela por detrás y por fuera del *agger nasi*: la cubierta residual del *agger nasi* puede ser simplemente luxada o también resecada con el microdesbridador.

La etmoidectomía posterior se ejecuta según la misma técnica: con una pinza recta o con el extremo del microdesbridador se perfora con prudencia la raíz limitante del cornete medio. A partir de ahí, las celdillas se resecan progresivamente, respetando la mucosa del techo. De acuerdo con la lámina elegida, algunas veces es necesario practicar con pinza la exéresis de algunos tabiques.

Con respecto a la esfenotomía, se la puede llevar a cabo con este instrumento de la misma manera que con los instrumentos clásicos.

Teniendo en cuenta la posible agresividad del instrumento, algunos recomiendan una táctica quirúrgica diferente: como primera elección esfenotomía, después meatotomía con localización de la pared interna de la órbita y por último etmoidectomía de atrás adelante.

ESFENOTOMÍA AMPLIADA

El acceso más amplio a la cavidad esfenoidal y el clivus se consigue por una vía mediana transeptal extramucosa, cuyas indicaciones son excepcionales. Tras realizar una etmoidectomía posterior bilateral, se coagula y corta la mucosa de la mitad posterior del tabique a partir del piso de la fosa nasal, en dirección vertical, utilizando para ello coagulación monopolar con un gancho romo con funda. Por arriba la incisión se detiene casi a la altura del ostium esfenoidal. Allí la incisión continúa hacia atrás hasta la cara anterior del esfenoides. Igualmente hacia abajo, la incisión se prolonga a lo largo del piso de la fosa nasal hasta el borde libre posterior del tabique. El fragmento de mucosa se desprende y reseca, exponiéndose el espolón del vómer. Éste se atraviesa con un escoplo y se desprende la mucosa contralateral. Se procede a practicar la exéresis del vómer, del espolón del mismo y de la pared anteroinferior del esfenoides. Allí el hueso es denso y grueso y se pueden producir trazos divergentes de fractura. Si la exéresis con escoplo resulta laboriosa, es mejor utilizar una fresa con irrigación (piezas

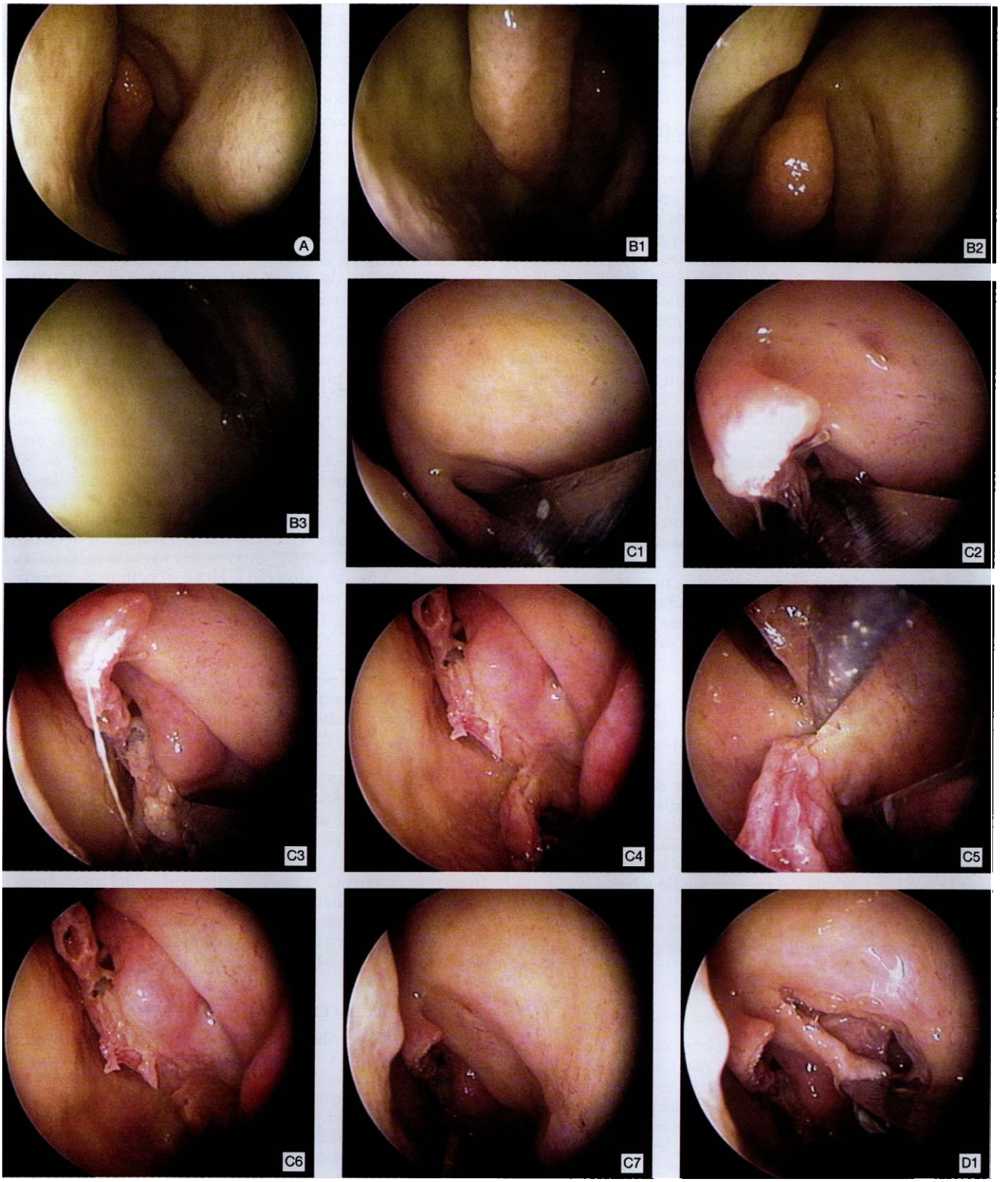

2 *Demostración anatómica de esfenoetmoidectomía.*
Vista endoscópica de la fosa nasal izquierda. En primer plano (A) se observa la cabeza del cornete inferior y en segundo plano la cabeza del cornete medio por dentro de la apófisis unciforme.
El primer examen endoscópico debe exponer el arco coanal (B1) inmediatamente por detrás de las colas de los cornetes medio e inferior, así como (B2) el opérculo y la raíz del cornete medio gracias a una rotación de la óptica. Si ese no es el caso, se debe practicar septoplastia. En los casos favorables (B3), la introducción de la óptica entre la raíz divisoria del cornete medio y el tabique permite exponer el cornete superior y, por dentro del mismo, el ostium del esfenoides en la parte alta del receso esfenoetmoidal. La turbinectomía media (C1) comienza algunos milímetros por debajo del opérculo, evitando luxar la raíz y tratando de horizontalizar la hoja de las tijeras. La raíz se debe cortar (y no arrancar) con tijeras en una maniobra ulterior (C2), tratando de subir hacia la lámina cribosa antes de volcar la cabeza del cornete medio hacia abajo (C3) y de utilizar las hojas de las tijeras como un peine para descubrir la raíz divisoria del cornete medio y, progresivamente (C4), pediculizar el cornete en la cola, la cual se reseca (C5) por encima del nivel del arco coanal. En ese momento se expone completamente el meato medio (C6, C7).

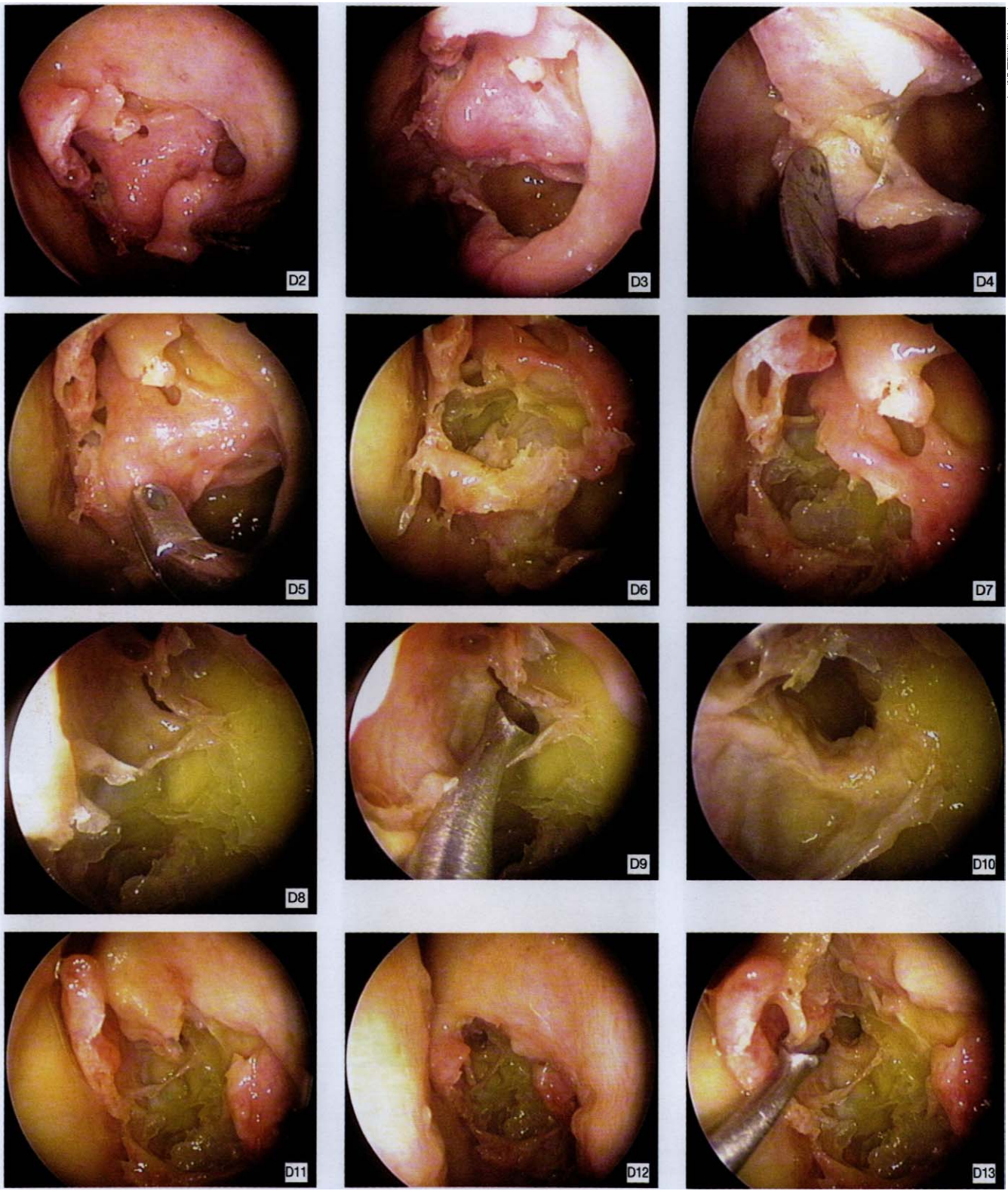

2 *(Continuación).*

Incisión anterior y medial prudente de la apófisis unciforme (D1) con exposición (D2) del meato fisiológico del seno, siempre más anterior de lo que se piensa. Continuación de la meatotomía a lo largo del borde superior del cornete inferior y hasta el hueso compacto de la lámina vertical del palatino (D3). Evitar cualquier desprendimiento más posterior para no dañar la arteria esfenopalatina en su salida del agujero del mismo nombre (D4). Exposición de la bulla ethmoidalis, la cual se abre en su porción medial siguiendo el eje de la raíz del cornete medio (D5). Identificación (D6) de la lámina papirácea, que marca el límite lateral de la maniobra. Localización del techo del etmoides en sentido vertical a la bulla (D7): en algunos casos se observa la arteria etmoidal anterior (D8). Los tabiques situados por debajo de ese plano se pueden extraer mediante movimientos de atrás adelante y de arriba abajo (D9) (en este caso un tabique bulloso). Para el seno frontal puede ser necesario abrir un camino hacia una celdilla situada en posición alta (D10). En ese momento, la entrada al receso frontal se debe optimizar resecando la porción más superior de la apófisis unciforme (D11 y D12). La disección debe proseguir por dentro, a lo largo de la raíz del cornete medio (grupo meatal). Esto permite exponer una bulla frontalis y el seno frontal propiamente dicho (D13, D14, D15 y D16).

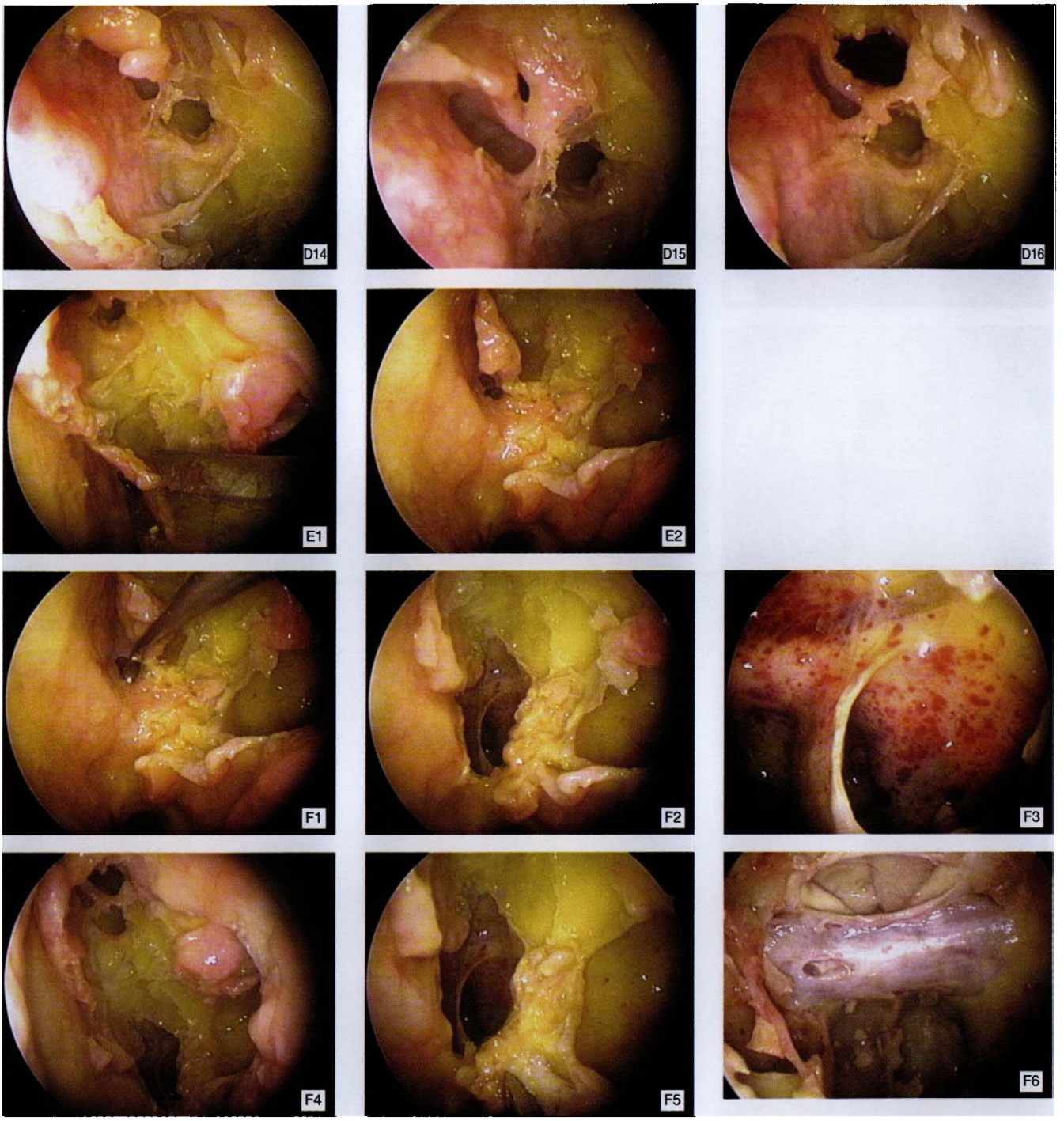

2 *(Continuación).*

La etmoidectomía posterior comienza seccionando la raíz divisoria del cornete medio, siguiendo la dirección del ostium esfenoidal (E1). Ahora se vacían las celdillas etmoidales posteriores (E2).
La esfenotomía empieza por la ampliación con cureta (hacia abajo y hacia adentro) del ostium del seno, localizado en el receso esfenoetmoidal por encima de la cola del cornete medio (F1). La maniobra continúa con pinza de Citelli, siempre por debajo y por dentro (F2). Ahora se puede ver el contenido del seno esfenoidal (F3): véase aquí un tabique incompleto, la silla turca prominente en un plano vertical al clivus y el conducto óptico poco prominente; en cambio, la porción vertical de la arteria carótida interna se ve claramente. Previa exéresis de la meseta etmoidomaxilar, se obtiene la vista siguiente (F4).
Obsérvese (F5) que la esfenotomía ampliada hacia abajo y afuera puede lesionar la arteria esfenopalatina.
En esta disección (F6) se ha retirado la pared ósea del techo del esfenoides: se observa la silla turca y los dos nervios ópticos.

de mano adaptadas para vástagos de fresas de 9 cm). Ahora se penetra simultáneamente en los dos senos esfenoidales (aquí el tabique interesfenoidal siempre es medial). Esta abertura junta progresivamente las dos esfenotomías llevadas a cabo a partir de los orificios esfenoidales. Por último se completa la exéresis de la mucosa septal contralateral.

MAXILECTOMÍA MEDIAL

Se trata de una intervención destinada fundamentalmente al tratamiento de los papilomas invertidos, tumores benignos tradicionalmente tratados por vía paralateronasal y después por vía de *degloving*. La finalidad es lograr la exéresis de todo el tabique internasosinusal y un acceso amplio al seno maxilar

y al etmoides [15]. Esta maniobra se debe planificar de acuerdo con los datos proporcionados por los métodos de diagnóstico por imágenes y no exime de practicar un acceso mínimo a la fosa canina para las extensiones de la cara anterior del seno maxilar, cuya utilidad queda demostrada por la elevada frecuencia de recidiva tal como lo han descrito Sukenik et al [31].

Previa preparación de la fosa nasal e infiltración de los cornetes con adrenalina, la intervención empieza con la resección completa del cornete inferior. A continuación se realiza una meatotomía inferior que da comienzo a la resección de la pared medial del seno maxilar, desde el piso de la órbita hasta el piso de la fosa nasal y desde la pared posterior hasta la pared anterior del seno maxilar. Por delante, la resección obliga a sacrificar las porciones ósea y mucosa de la vía lagrimal mediante una dacriocistorrinostomía. Según la experiencia de los autores la importancia de asociar una vía mínima de acceso a la fosa canina reside en evitar el sacrificio de la vía lagrimal por delante, a la vez que permite controlar, eventualmente bajo control óptico, los recesos más anteriores del seno maxilar.

RESECCIÓN DEL PISO DEL SENO FRONTAL

Esta cirugía es motivo de controversia y está indicada cuando la etmoidectomía convencional no permite curar la enfermedad del seno frontal. También en caso de obstrucción yatrógena del seno frontal por una fibrosis o una osificación que deja secuelas, e incluso por lateralización del cornete medio [22]. Dependiendo del continente [6, 10], la técnica se denomina procedimiento de Halle o de Lothrop y ambos datan de comienzos del siglo XX. En Europa, Draf la describió y utilizó ampliamente [7]. Consiste en abrir el seno frontal, no en el corredor etmoidal sino directamente en la fosa nasal, sobre la línea media. Esta intervención es una alternativa a los procedimientos de relleno que se recomiendan en caso de suelo de dimensiones reducidas.

El análisis preoperatorio de las tomografías computadorizadas es fundamental. Deben incluir cortes axiales, coronales y sagitales [12]. La TC muestra los factores morfológicos que dificultan el acceso transetmoidal: neoosteogénesis del canal frontal, lateralización de la raíz del cornete medio (que se pega a la pared de la órbita), falta de cornete medio, o incluso mucocele situado más allá de un macizo óseo en caso de exclusión previa. Permite evaluar el margen de maniobra, es decir la distancia entre la articulación frontonasal por delante y la porción más anterior de la lámina cribosa *(fig. 3A, B)*. Cuando la última es débil, es el equivalente radiológico de una ensilladura nasal.

Por último, los cortes sagitales permiten evaluar la magnitud del fresado al determinar el grosor del proceso frontonasal *(fig. 3C)*.

Es importante señalar que durante esta intervención es fundamental proteger el endoscopio con una funda, siempre que se utilice una fresa convencional (por oposición al microdesbridador). En la mayoría de los casos la etmoidectomía ya se ha realizado y ello permite apreciar por atrás la altura del techo del etmoides. En cambio, por lo general no es posible localizar la arteria etmoidal anterior y con mayor razón la cara posterior del seno frontal.

El tiempo fundamental es la localización de la cara profunda de la articulación frontonasal. Después de infiltrar la parte alta del tabique, con bisturí nº 15 se reseca un triángulo septal osteocartilaginoso de 1,5 cm de altura, cuyo vértice está situado en la cara profunda de la articulación frontonasal, es decir en la raíz de la espina nasal del frontal, comenzando por la cresta más posterior y dejando por delante una delgada lámina de tabique debajo de los huesos propios de la nariz, correspondiente a la parte alta de la «L» de Cottle *(fig. 4)*. En ese momento se emprende la resección del proceso frontonasal, después de haber identificado la lámina cribosa a cada lado. El punto de fresado inicial es medial, sobre la espina nasal del frontal (bajo la parte alta de los huesos propios de la nariz) y el eje de progresión debe ser paralelo a la cara superficial de los huesos propios de la nariz. El fresado se lleva a cabo bajo irrigación continua con fresas de 9 cm de largo, por medio de una pieza de mano larga y acodada. El diámetro

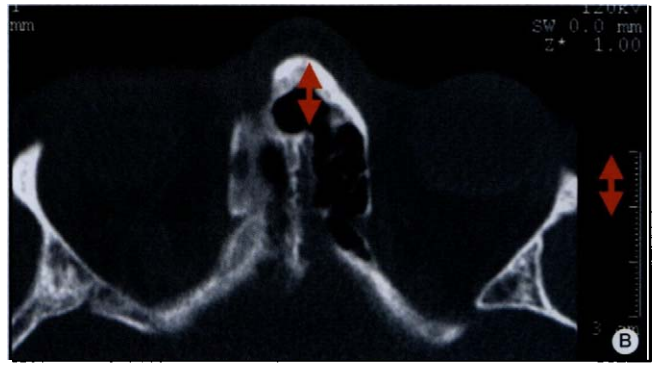

3 *TC y estudio anatómico de la resección del piso del seno frontal (ediciones Masson).*
Es fundamental apreciar la distancia entre la cortical anterior a la altura de la articulación frontonasal y el extremo anterior de la lámina cribosa (flecha negra en A, en una vista de la cara endocraneal de la fosa anterior de la base del cráneo). Utilidad de la lectura de los cortes axiales de la TC (B) (flecha roja). Las reconstrucciones sagitales (C) permiten evaluar la magnitud del proceso frontonasal el cual será fresado.

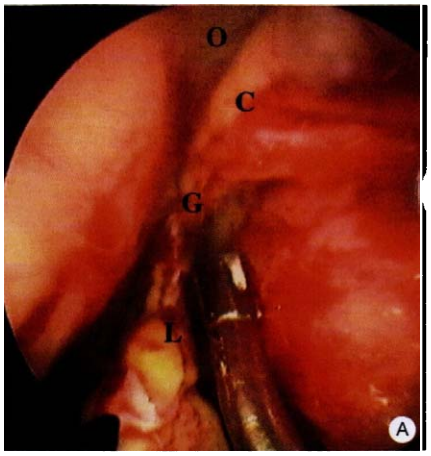

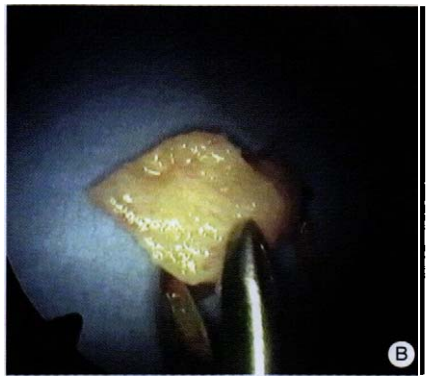

4 *Resección del suelo del seno frontal: tiempo septal (ediciones Masson).*
A y B. El fresado comienza en G después de haber resecado el triángulo septal osteocartilaginoso visible en la figura B. Se observa la parte alta y anterior del tabique (C), la cara profunda de la articulación frontonasal (G), la cara profunda de los huesos propios de la nariz (O) y la lámina perpendicular del etmoides (L).

de la fresa depende del análisis morfológico: se considera la distancia que separa el extremo anterior de la lámina cribosa de la articulación frontonasal, así como el espacio definido por el ángulo diedro formado por los huesos propios de la nariz. Por lo general se utiliza una fresa multifaz de 5 a 6 mm de diámetro. Para limitar al máximo las estenosis secundarias, es preciso preservar las corticales orbitarias lateralmente y la mucosa de la cara posterior de los senos frontales.

Para evitar seguir un camino equivocado, el fresado se practica primero sobre la línea media, bordeando la cortical anterior (los dedos del ayudante ciñen los huesos propios de la nariz para detectar una efracción eventual de la cortical). Después de localizar el suelo del seno frontal *(figs. 5, 6)*, el fresado prosigue con fresa diamantada y la abertura se amplía a ambos lados de la línea media, permitiendo identificar el tabique interfrontal y la parte más declive de los senos frontales. El fresado continúa lateralmente hasta las paredes orbitarias, conservando una cortical. Luego se reseca el tabique interfrontal. En ese momento, mientras se visualiza completamente la pared posterior del seno frontal, se reseca el extremo anterior de la raíz del cornete medio, por delante de la cintilla olfatoria algo más posterior.

La actitud con respecto al meato fisiológico depende de las circunstancias. Por lo general esta región está ocluida y resulta ilusorio fresar hacia atrás una zona de neoosteogénesis. En algunos casos, uno de los senos está sano y es muy importante no ingresar al infundíbulo: en caso de estenosis ulterior de la vía de acceso, el seno patológico puede ser ventilado por el seno contralateral.

Durante varios meses puede dejarse una contención endosinusal. Se recomienda una placa de Silastic enrollada sobre sí misma y con el extremo superior tallado en forma de «alas de mariposa», el cual se expande en los dos senos frontales *(fig. 5C)*. La contención es estable a raíz de su tendencia natural a la expansión y de su apoyo sobre la porción residual del tabique.

El paciente se da de alta el mismo día de la intervención o al día siguiente. Los cuidados postoperatorios endoscópicos en la consulta ambulatoria son fundamentales, así como las irrigaciones de las fosas nasales. La contención se puede retirar y volver a insertar en el consultorio médico con una mínima anestesia local. Una alternativa interesante consiste en aplicar apósitos absorbibles.

Complicaciones

El riesgo de yatrogenia en este tipo de cirugía es inaceptable, más aún teniendo en cuenta que la indicación operatoria obedece a motivos funcionales. De ahí la importancia de la información que se brinda al paciente, así como del entrenamiento y la prudencia del cirujano.

Las complicaciones se derivan principalmente de una orientación inadecuada del cirujano o de un procedimiento inadecuado: maniobras de arrancamiento, en particular en caso de un paciente ya operado en quien la cicatrización fibrosa puede llevar al cirujano a efectuar maniobras bruscas capaces de arrancar la raíz de un cornete.

Las complicaciones más frecuentes obedecen a perforaciones, ya sea en la órbita o en la fosa anterior. De ahí la validez de la regla de Stammberger: siempre depositar los fragmentos de etmoidectomía en un recipiente lleno de solución fisiológica. Los restos mucosos y óseos se depositan en el fondo del recipiente. En cambio, la grasa orbitaria o el tejido cerebral *(sic)* flotan: cualquier fragmento que flota en el recipiente debe alertar inmediatamente al cirujano o a sus ayudantes.

EFRACCIÓN DE LA PARED ORBITARIA

Se presentan dos situaciones: se trata de una falsa vía de gran magnitud en la órbita, a menudo con consecuencias desastrosas (obliga a detener la intervención y a practicar un examen oftalmológico lo más rápido posible), o de una efracción periorbitaria menor, sin verdadera penetración en la órbita, como la que se puede producir durante la incisión de la apófisis unciforme. Si el cirujano la identifica inmediatamente, lo cual depende de la experiencia, la intervención podrá continuar (hernia adiposa moderada) teniendo cuidado de no manipular la grasa. La dificultad consiste en completar la etmoidectomía, evitando que la hernia adiposa obture el etmoides anterior. Esta complicación, calificada como simple «incidente operatorio» por un famoso cirujano anglosajón, en general no acarrea consecuencias desagradables, con excepción de una equimosis palpebral postoperatoria. Se deben tomar tres precauciones: evitar la aplicación de ungüentos grasos en el corredor etmoidal (crema cortisónica), no introducir mechas y menos tampones expansibles y, por último, advertir al paciente la necesidad de evitar esfuerzos violentos al sonarse la nariz los días posteriores a la intervención.

HEMORRAGIA

Durante la intervención puede ser difusa o localizada.

Cuando es difusa indica por lo general falta de preparación medicamentosa de un paciente con inflamación mucosa persistente, o incluso presión arterial demasiado elevada. Se recomienda detener momentáneamente la intervención y taponar el campo operatorio con una compresa desplegada e impregnada en una solución con adrenalina.

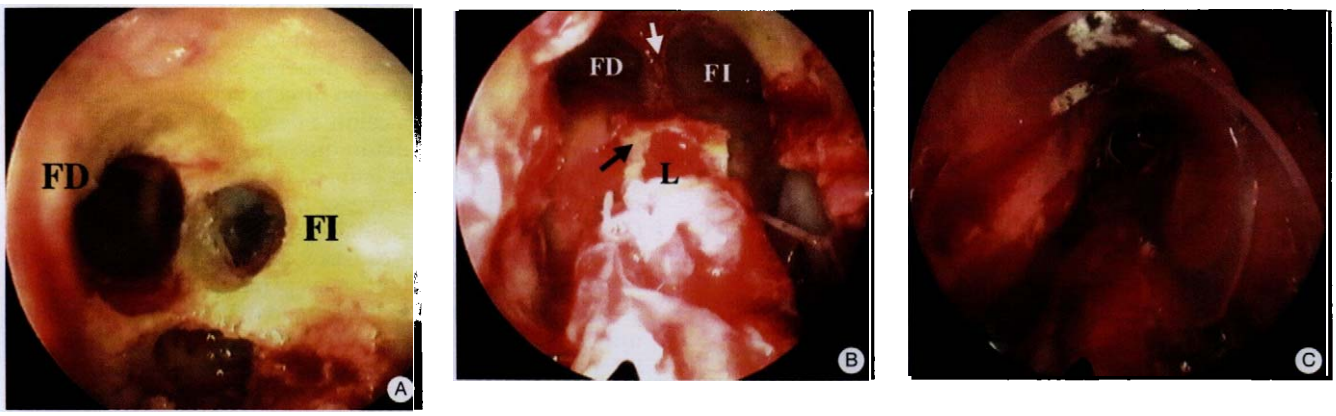

5 *Resección del suelo del seno frontal: aspectos intraoperatorios (ediciones Masson). El fresado del proceso nasofrontal (A) abre paso a los senos frontales derecho (FD) e izquierdo (FI), que a esta altura se abordan por la parte más declive. En B la disección continúa hacia los corredores etmoidales, que aquí se observan a cada lado de la lámina perpendicular del etmoides (L). La parte más anterior de los cornetes medios ha sido resecada. Al terminar la intervención se coloca contención con Silastic (C) para guiar la cicatrización. Una alternativa es utilizar apósitos absorbibles.*

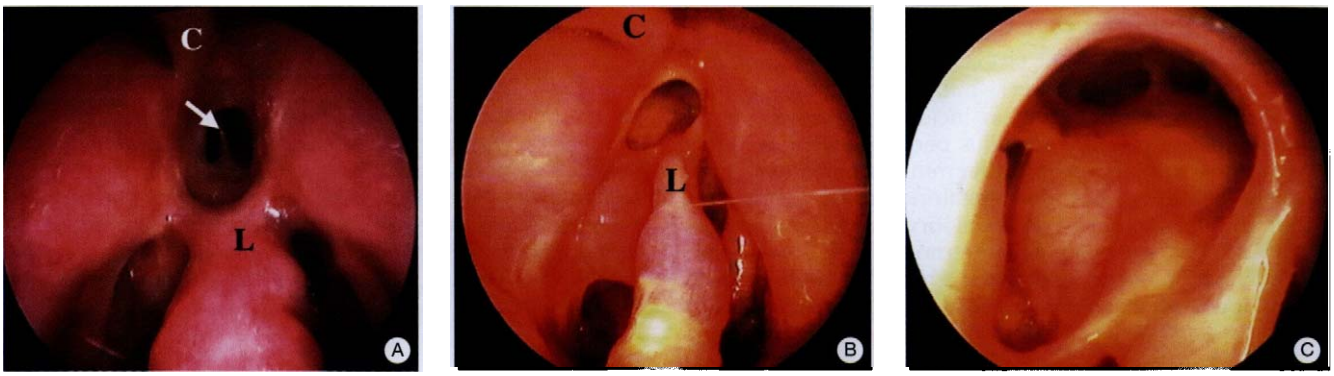

6 *Aspecto postoperatorio. El seno frontal se puede controlar fácilmente en consulta ambulatoria, incluso sin anestesia, haciendo progresar el endoscopio por debajo de los huesos propios de la nariz. Véase el aspecto a distancia de la intervención en dos pacientes (A y BC), además del resto anterior de tabique (C) y la lámina perpendicular del etmoides (L). La flecha muestra el tabique interfrontal.*

Cuando la hemorragia es localizada, manifiesta una herida arterial. La mayoría de las veces se trata de la arteria esfenopalatina o de una de sus ramas. Se la puede coagular con pinza bipolar o se pueden aplicar agrafes. Al respecto, recuérdese la importancia de no cortar demasiado la cola del cornete medio al hacer una turbinectomía media y de evitar los desprendimientos mucosos intempestivos en la pared externa de la fosa nasal por detrás de la meatotomía media. Excepcionalmente, la arteria sangra al ras del agujero esfenopalatino ya que ha sido lesionada en el punto de salida. En ese caso se debe recurrir a coagulación monopolar con gancho curvo enfundado, corriendo el riesgo de lesionar el nervio infraorbitario en su trayecto por la fosa pterigopalatina al salir del agujero redondo.

A diferencia de la etmoidal anterior, la arteria etmoidal posterior se lesiona con poca frecuencia. Ello se debe a que, aunque en la mayoría de los casos la arteria etmoidal anterior está incluida en el espesor de la base del cráneo, en ocasiones discurre por un conducto situado en el plano de la base del cráneo que puede ser lesionado durante la disección. El primer reflejo del cirujano ante un sangrado etmoidal anterior es sospechar una perforación a través de la duramadre (cf. infra). Si no hay falsa vía, la hemorragia se puede controlar con coagulación con pinza bipolar. El peligro consiste en realidad en la posibilidad de retracción de la arteria lesionada dentro de la órbita, lo cual puede provocar un hematoma intraorbitario compresivo que requiere descompresión orbitaria por vía externa [30]. Según la experiencia de los autores, esta complicación nunca se ha presentado, ya que el dogma es realizar la disección a lo largo del cornete medio, o sea lejos de la órbita, mientras que la arteria etmoidal no se haya identificado. Con respecto a las infrecuentes hemorragias de la arteria etmoidal posterior, jamás se han observado consecuencias importantes.

FALSA VÍA HACIA LA FOSA ANTERIOR

De acuerdo con las publicaciones y la experiencia de los especialistas en ORL, la falsa vía se produce principalmente a la altura de la unión entre la pared posterior del seno frontal y el techo del etmoides. De ahí la importancia de la lectura preoperatoria minuciosa de cortes coronales de TC y de la disección exangüe y prudente de esa zona bajo control visual directo. Los peligros de la falsa vía en esa región son la meningitis y, sobre todo, la hemorragia por lesión de un vaso intracerebral. Por lo tanto, ésta debe identificarse lo antes posible para evitar maniobras agresivas. De acuerdo con su magnitud, la brecha debe taparse con un injerto mucoso o con una mezcla que incluya un fragmento de aponeurosis, un taco óseo o cartilaginoso y un injerto mucoso extraído de un cornete inferior o del tabique, cubierta luego con pegamento biológico y apósito hemostático absorbible. El procedimiento de relleno es técnicamente difícil, siendo preciso limpiar los bordes de la brecha y completar la etmoidectomía anterior. Además, sólo durante 24 horas, se administra un antibiótico para prevenir una meningitis (cefalosporina de primera generación, tipo cefamandol). El paciente permanece hospitalizado durante 5 días y se busca un defecto

de cierre que se manifiesta mediante una rinorrea clara (aspecto en escarapela en el pañuelo) o signos de meningitis.

RINORREA CEREBROESPINAL

Independientemente de la existencia de una falsa vía (cf. supra), este tipo de complicación puede producirse por arrancamiento de la raíz del cornete medio, por sección demasiado alta del cornete medio atravesando las cintas olfatorias, o por arrancamiento de las cintas olfatorias al practicar la exéresis de pólipos a la altura de la hendidura olfatoria (maniobra peligrosa que se debe abolir). Una septoplastia eventual también puede provocar fractura de la lámina cribosa. La rinorrea puede pasar inadvertida durante la intervención y manifestarse sólo algunos días después por una meningitis. Por lo tanto es muy importante prevenir al paciente acerca de esta posible complicación, con la finalidad de que si observa un derrame claro fuera de los lavados, acuda al especialista. En ese caso se debe hacer una TC para buscar un defecto óseo en la base del cráneo que requiera reintervención.

HERIDAS DE LA VÍA LAGRIMAL

La vía lagrimal se puede lesionar cuando la meatotomía media avanza demasiado. No se trata de una verdadera complicación sino más bien de un incidente quirúrgico en la medida en que métodos sencillos permiten evitar secuelas. Los mismos consisten en desbridar minuciosamente la región durante las curaciones postoperatorias y en administrar durante 8 días un colirio con antibiótico y corticoide, además de masaje del ángulo palpebral interno después de cada instilación. Sin tratamiento, la evolución hacia la estenosis puede necesitar a largo plazo una dacriocistorrinostomía.

CEGUERA

Este riesgo representa la única gravedad potencial de esta cirugía. La ceguera puede deberse a varios mecanismos. Puede tratarse de una lesión directa del nervio óptico en el seno esfenoidal o en la celdilla de Onodi, e inclusive de un trazo de fractura irradiado que produce un hematoma en el conducto óptico. La cubierta del conducto puede ser muy fina, además de que el tabique entre la celdilla de Onodi y el seno esfenoidal a menudo se implanta en el conducto óptico. En esos casos, teóricamente puede realizarse una descompresión en las primeras horas posteriores al accidente, pero desafortunadamente el pronóstico es muy desfavorable. Un traumatismo posterior de la pared interna de la órbita se manifiesta por una herida del músculo recto interno, que puede provocar un hematoma retrobulbar y compresión del nervio óptico. También en este caso puede ser necesaria una descompresión de la órbita. Por último, las infiltraciones nasales con vasoconstrictores pueden ocasionar espasmo y hasta oclusión de la arteria central de la retina [11, 20, 21, 23].

Cuidados postoperatorios

La cirugía endoscópica requiere cuidados postoperatorios minuciosos por parte del paciente, quien durante varias semanas debe realizar lavados frecuentes e intensivos de las fosas nasales con solución fisiológica. También por parte del cirujano, quien debe realizar maniobras endoscópicas locales para guiar adecuadamente la cicatrización y evitar la formación de sinequias, en particular cuando se ha preservado el cornete medio.

Cualquier referencia a este artículo debe incluir la mención del artículo original: Herman P, Sauvaget E, Kacimi El Hassani Z, Kania R, Hervé S et Tran Ba Huy P. Chirurgie de l'ethmoïde et du sphénoïde. Encycl Méd Chir (Editions Scientifiques et Médicales Elsevier SAS, Paris, tous droits réservés), Techniques chirurgicales - Tête et cou, 46-150, 2002, 14 p.

Bibliografía

[1] Agrifoglio A, Terrier G, Duvoisin B. Études anatomiques et endoscopiques de l'ethmoïde antérieur. *Ann Otolaryngol Chir Cervicofac* 1990 ; 107 : 249-258

[2] Brunner E, Jacobs JB, Lebowitz RA, Shpizner BA, Holliday RA. Role of the agger nasi cell in chronic frontal sinusitis. *Ann Otol Rhinol Laryngol* 1996 ; 105 : 694-700

[3] Cantrell H. Limited septoplasty for endoscopic sinus surgery. *Otolaryngol Head Neck Surg* 1997 ; 116 : 274-277

[4] Cheung DK, Attia EL, Kirkpatrick DA, Marcarian B, Wright B. An anatomic and CT scan study of the lateral wall of the sphenoid sinus as related to the transnasal transethmoid endoscopic approach. *J Otolaryngol* 1993 ; 22 : 63-68

[5] Cheung DK, Martin GF, Rees J. Surgical approaches to the sphenoid sinus. *J Otolaryngol* 1992 ; 21 : 1-8

[6] Close LG, Lee NK, Leach JL, Manning SC. Endoscopic resection of the intranasal frontal sinus floor. *Ann Otol Rhinol Laryngol* 1994 ; 103 : 952-958

[7] Draf W, Weber R, Keerl R, Constantinidis J. Aspekte zur Stirnhöhlenchirurgie. Teil I: Die endonasale Stirnhöhlendrainage bei entzündlichen Erkrankungen der Nasennebenhöhlen. *HNO* 1995 ; 43 : 352-357

[8] Friedrich JP, Terrier G. Endoscopic surgery of the maxillary sinus via the endonasal method. *Akt Probl Otorhinolaryngol* 1984 ; 7 : 185-189

[9] Giles WC, Gross CW, Abram AC, Greene WM, Avner TG. Endoscopic septoplasty. *Laryngoscope* 1994 ; 104 : 1507-1509

[10] Gross WE, Gross CW, Becker D, Moore D, Phillips D. Modified transnasal endoscopic Lothrop procedure as an alternative to frontal sinus obliteration. *Otolaryngol Head Neck Surg* 1995 ; 113 : 427-434

[11] Heermann J. Temporary amaurosis in endonasal microsurgery of the ethmoid and lacrimal sac in local anaesthesia. *Laryngol Rhinol Otol* 1980 ; 59 : 433-437

[12] Herman P, Hanau M, Guichard JP, Eloit C, Tran BaHuy P. Intérêt des reconstructions tomodensitométriques dans l'abord transnasal du sinus frontal sous guidage endoscopique : résection du plancher du sinus frontal. *Rev Off Soc Fr ORL Pathol Cervicofac* 1997 ; 42 : 39-44

[13] Hwang PH, McLaughlin RB, Lanza DC, Kennedy DW. Endoscopic septoplasty: indications, technique, and results. *Otolaryngol Head Neck Surg* 1999 ; 120 : 678-682

[14] Jankowski R. La chirurgie ethmoïdale de la polypose : techniques chirurgicales. In : La polypose naso-sinusienne. Rapport de la Société française d'oto-rhino-laryngologie et de chirurgie de la face et du cou, 2000

[15] Kamel RH. Transnasal endoscopic medial maxillectomy in inverted papilloma. *Laryngoscope* 1995 ; 105 : 847-853

[16] Kennedy DW, Zinreich SJ, Shaalan H, Kuhn F, Naclerio R, Loch E. Endoscopic middle meatal antrostomy: theory, technic and patency. *Laryngoscope* 1987 ; 8 (suppl 43) : 1-9

[17] Klossek JM, Fontanel JP. Chirurgie endonasale sous guidage endoscopique. Paris : Masson, 1991

[18] Lee WC, Ming Ku PK, VanHasselt CA. New guidelines for endoscopic localization of the anterior ethmoidal artery: a cadaveric study. *Laryngoscope* 2000 ; 110 : 1173-1178

[19] Loury MC. Endoscopic frontal recess and frontal sinus ostium dissection. *Laryngoscope* 1993 ; 103 : 455-458

[20] Maaranen TH, Mantyjarvi MI. Central retinal artery occlusion after a local anesthetic with adrenaline on nasal mucosa. *J Neuroophthalmol* 2000 ; 20 : 234-235

[21] Plate S, Asboe S. Blindness as a complication of rhinosurgery. *J Laryngol Otol* 1981 ; 95 : 317-322

[22] Portier F, Salvan D, De Minteguiagua C, Tran BaHuy P, Herman P. Résection du plancher du sinus frontal par voie endoscopique. *Ann Otolaryngol Chir Cervicofac* 2000 ; 117 : 51-53

[23] Rettinger G, Christ P, Meythaler FH. Blindness caused by central artery occlusion following nasal septum correction. *HNO* 1990 ; 38 : 105-109

[24] Setliff RC. The Hummer. A remedy for apprehension in functional endoscopic sinus surgery. *Otolaryngol Clin North Am* 1996 ; 29 : 93-104

[25] Setliff RC, Parsons DS. The « Hummer » : new instrumentation for functional endoscopic sinus surgery. *Am J Rhinol* 1994 ; 8 : 275-278

[26] Stammberger H. FESS: « Uncapping the egg » - the endoscopic approach to frontal recess and sinuses. In : A surgical technique of the Graz University Medical School. Tuttlingen : Endo-Press, 1999

[27] Stammberger H. Endoscopic endonasal surgery: concepts in treatment of recurring rhinosinusitis. Part II. *Otolaryngol Head Neck Surg* 1986 ; 94 : 147-156

[28] Stammberger H, Hawke M. Practical endoscopy of the nose, sinuses and anterior skull base. London : Martin Dunitz, 1996

[29] Stammberger H, Posawetz W. Functional endoscopic sinus surgery. Concept, indications and results of the Messerklinger technique. *Eur Arch Otorhinolaryngol* 1990 ; 247 : 63-76

[30] Stankiewicz JA, Chow JM. Two faces of orbital hematoma in intranasal (endoscopic) sinus surgery. *Otolaryngol Head Neck Surg* 1999 ; 120 : 841-847

[31] Sukenik MA, Casiano R. Endoscopic medial maxillectomy for inverted papillomas of the paranasal sinuses: value of the intraoperative endoscopic examination. *Laryngoscope* 2000 ; 110 : 39-42

[32] Wigand ME, Hosemann WG. Endoscopic surgery for frontal sinusitis and its complications. *Am J Rhinol* 1991 ; 5 : 85-89